Aus dem pathologischen Institute der Universität Freiburg i. Br.

DIE

AORTENNARBE DER AORTA THORACICA.

INAUGURAL-DISSERTATION

DER

HOHEN MEDIZINISCHEN FAKULTÄT

DER

ALBERT-LUDWIGS-UNIVERSITÄT ZU FREIBURG i. BR.

ZUR

ERLANGUNG DER DOKTORWÜRDE

VORGELEGT VON

HANS KROEMER
AUS NEUSTADT, WESTPREUSSEN.

MIT 8 FIGUREN IM TEXTE.

WIESBADEN.
VERLAG VON J. F. BERGMANN.
1913.

Aus dem pathologischen Institute der Universität Freiburg i. Br.

DIE
AORTENNARBE DER AORTA THORACICA.

INAUGURAL-DISSERTATION

DER

HOHEN MEDIZINISCHEN FAKULTÄT

DER

ALBERT-LUDWIGS-UNIVERSITÄT ZU FREIBURG i. BR.

ZUR

ERLANGUNG DER DOKTORWÜRDE

ACAD.
LUGD.BAT.
BIBL.

VORGELEGT VON

HANS KROEMER

AUS NEUSTADT, WESTPREUSSEN.

MIT 8 FIGUREN IM TEXTE.

WIESBADEN.
VERLAG VON J. F. BERGMANN.
1913.

Gedruckt mit Genehmigung der medizinischen Fakultät der Universität Freiburg im Breisgau.

Dekan: Geheimer Hofrat, Professor Dr. **Axenfeld.**

Referent: Geheimer Hofrat, Professor Dr. **Aschoff.**

In der Naturforschenden Gesellschaft zu Freiburg i. B. hat Schridde[1]) im Juni 1909 von einem auffallenden Befund an einer kindlichen Aorta berichtet. Das Protokoll darüber lautet abgekürzt folgendermassen: Bekannt ist die Narbe, die in der Wand der Aorta nach der Obliteration des Ductus Botalli entsteht. Sie ist fast in allen Fällen schon mit blossem Auge zu erkennen, wenn auch in ihrer Ausbildung und Ausdehnung grosse Verschiedenheiten zu beobachten sind. Nach den Untersuchungen des Vortragenden findet sich nun noch eine weitere physiologische Narbe in der Brustaorta, die Schridde als Aortennarbe bezeichnet. Die Aufmerksamkeit darauf wurde durch einen Befund bei einem 3 Monate alten Kinde gelenkt, das an einer Bronchopneumonie gestorben war und ausser dieser Erkrankung keine pathologischen Veränderungen im Körper aufwies. Hier zeigte sich nämlich in der Intima der Aorta thoracica eine 12 mm lange und 4—5 mm breite, weissliche, sehr auffällige Verdickung, die mit ihrem oberen Ende in der Höhe des Abgangs der ersten Intercostalarterien begann und rechts von den Interkostalarterien sich nach unten in der Längsrichtung des Gefässes erstreckte. Die mikroskopische Untersuchung ergab, dass es sich um eine rein bindegewebige Narbe handelte. Nur in die äusseren Schichten erstreckten sich plumpe, etwas gewundene elastische Fasern hinein. Über

[1]) Deutsche Med. Wochenschr. 1909. 33.

diesen bindegewebigen Bezirk zog die unveränderte Intima hinweg. In die Media reichte die Narbe ungefähr bis in die Mitte. Die bisherigen Untersuchungen des Vortragenden haben gezeigt, dass diese Narbe sehr häufig zu beobachten ist. Am besten erkennt man sie an normalen Aorten, in denen sie meist ohne Schwierigkeit schon makroskopisch zu sehen ist.

Ich habe nun unter Leitung von Herrn Prof. Dr. Schridde einige 20 Aorten von menschlichen Leichen, die im pathologischen Institut zur Sektion kamen, darauf hin untersucht, vor allem von Kindern, bei denen ja atherosclerotische Veränderungen noch nicht zu erwarten sind, die das Bild komplizieren.

Wenn auch in einigen Fällen makroskopisch nichts zu sehen war, so weisen doch die mikroskopischen Schnitte alle einen positiven Befund auf. Auch ist die Narbenbildung selten so deutlich wie in dem beschriebenen Fall, doch ist meistens der erwähnte, weissliche Streifen zu sehen, der in jedesmal verschiedener Ausdehnung und Gestalt rechts von den ersten Intercostalarterien verläuft und sich manchmal an die Narbe des Ductus Botalli direkt anschliesst. Ist die Aorta zufällig rechts neben den Intercostalarterien aufgeschnitten worden, so liegt der Streifen natürlich auf der linken Seite, aber weit von der linken Reihe der Arterienabgänge entfernt.

Die Arterien liegen ja, etwas schematisch betrachtet, in zwei Linien, die nach unten immer mehr zusammenlaufen. Doch weist, wie bekannt, gerade das erste und zweite Paar am meisten Verschiedenheiten auf, was diese symmetrische Lage und ihre Grösse anbetrifft.

Je unregelmässiger sich nun diese Umrisse verhalten, desto deutlicher pflegt der weissliche Streifen sichtbar zu sein, und zwar scheint er mit Vorliebe auf eins der Lumina zu oder dicht daran vorbei zu laufen.

An den Aorten alter Leute sind diese Verhältnisse meistens

nicht so gut zu sehen, weil hier, worauf Schridde schon hingewiesen hat, der Überblick durch atherosclerotische Veränderungen erschwert wird, die gerade an der in Frage stehenden Stelle niemals fehlen, wenn sie in stärkerem Masse überhaupt vorhanden sind.

Deutlich ist das Bild besonders bei Kindern in den ersten Lebensjahren, weil hier ja nur in den allerseltensten Fällen schon atherosclerotische Prozesse in der Aorta vorkommen.

Wenn wir ferner voraussetzen, dass es sich um eine Narbe handelt, deren Entstehung auf die embryonale Entwickelung zurückzuführen ist, so könnten wir erwarten, dass der Befund im allgemeinen um so deutlicher ist, je jünger das Individuum ist. Am besten zu verwerten sind Präparate von Feten, bei denen der Ductus Botalli noch offen ist, denn hier sind Beobachtungsfehler am besten auszuschliessen wie z. B. einfache Verdickungen der Intima infolge veränderter Strömungsverhältnisse unterhalb der Ductusnarbe der älteren Individuen. Doch müsste bei der mikroskopischen Untersuchung in diesem Falle die Media nicht verändert erscheinen.

Im folgenden möchte ich nun die von mir untersuchten Fälle dem Alter nach geordnet beschreiben. Von den meistens vorn aufgeschnittenen Aorten habe ich unterhalb der Narbe des Ductus Botalli, rechts von den Intercostalarterien, also dort, wo meist makroskopisch schon ein weisslicher Streifen sichtbar ist, ein Stück mit der Schere herausgeschnitten, das die Mitte des Streifens enthält. Von diesem Teil der Wand habe ich Gefriermikrotomschnitte gemacht und sie jedesmal nach drei Methoden gefärbt: um die Zellkerne sichtbar zu machen mit Hämatoxylin-Eosin, dann Bindegewebsfärbung nach van Gieson und Weigerts Elasticafärbung, einige Male Sudanfärbung, um Fett nachzuweisen.

Fall 1. Aorta eines siebenmonatlichen Fetus. (Paraffinschnitte wegen der Kleinheit des Gefässes.) Die Interkostalarterien

entspringen insofern unregelmässig, als die rechte Reihe etwas tiefer liegt wie die linke. Makroskopisch ist unterhalb des offenen Ductus Botalli rechts von den Interkostalarterien gar nichts Auffälliges zu sehen. Die mikroskopischen Schnitte, die direkt unterhalb der Einmündung des Ductus arteriosus angelegt sind, zeigen auch nur das Bild einer normalen, fetalen Aorta, bei der die Hauptmasse der Wand aus einem elastischen Fasergeflecht besteht, in das glatte Muskelfasern eingeschlossen sind. Nach innen folgt eine elastische Grenzmembran, dann die Intima, aus einer ganz dünnen Endothellage bestehend. In der Höhe des zweiten Arterienpaares ist nun das Bild etwas geändert, noch deutlicher in der Höhe des dritten. Hier scheint sich nämlich die elastische

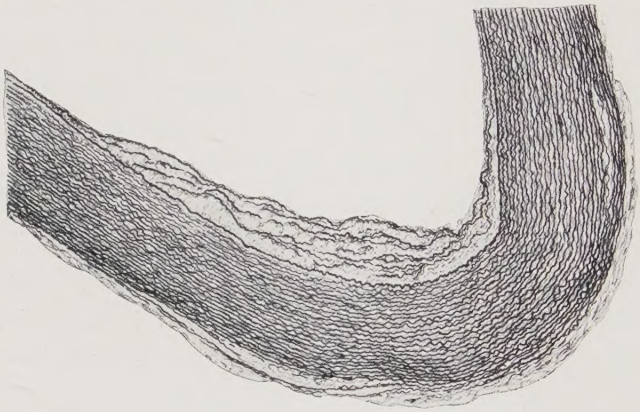

Fig. 1.

7 Monate alter Fetus.

Grenzmembran in zwei Blätter zu spalten, die zwischen sich ein lockeres Gewebe von elastischen Fasern enthalten, oder anders ausgedrückt (da das innere Blatt nur sehr dünn ist): es liegt der elastischen Grenzmembran ein lockeres, elastisches Gewebe auf, in dem die Muskulatur ziemlich spärlich ist; dadurch wird die Gefässwand etwa um die Hälfte verdickt. (Figur 1.) Die Veränderung erstreckt sich ungefähr auf ein Viertel des Umfangs der Gefässwand. Wie die van Giesonfärbung ergibt, ist kein sich färbendes Bindegewebe in dieser Stelle enthalten.

Fall 2. Aorta eines achtmonatlichen Fetus.

Auch hier haben wir im wesentlichen dasselbe Bild vor uns, nur erscheint das aufgelagerte, elastische Gewebe etwas feinmaschiger, die einzelnen Fasern derber. Der normale Anteil der Wand ist verschmälert, diese schwächere Stelle des Gefässes erscheint durch die Einlagerung verstärkt. Einer der Schnitte ist in Figur 2 abgebildet.

Fall 3. Sechzehn Tage altes Kind, das an Nabelsepsis gestorben ist; ausser einem septischen Milztumor wurden bei der Sektion keine pathologischen Veränderungen im Organismus gefunden.

Makroskopisches Bild der Aorteninnenfläche: Unterhalb der trichterförmigen Einziehung, als welche sich die Einmündung des obliterierten Ductus Botalli darstellt, befindet sich in der Höhe des ersten Interkostalarterienpaares die Öffnung einer akzessorischen, kleinen Arterie, an deren rechter Seite ein etwa $^1/_2$ mm breiter, weisslicher Streifen eben bemerkbar ist, der parallel der Längsrichtung des Gefässes nach unten läuft und sich in der Höhe des III. Arterienpaares verliert. Mikroskopisch ist der normale Teil der Wand dem Alter entsprechend bereits etwas verändert im Vergleich zu den fetalen Aorten: es finden sich in der Intima, die dadurch an Dicke etwas gewinnt, feine elastische Fasern,



Fig. 2.
8 Monate alter Fetus.

dazwischen geringe Mengen streifigen Bindegewebes, also innen von der Elastica interna. An der Stelle, die dem beschriebenen, mit blossem Auge sichtbaren Streifen entspricht, zeigt nun die Intima auf dem Querschnitt eine spindelförmige Auftreibung, die an der stärksten Stelle etwa ein Drittel der Dicke der Media aufweist und die Media etwas einbuchtet. Die Bestandteile der Intima sind hier geändert und zwar so, dass dicke Bindegewebsstränge zwischen das aufgelockerte elastische Gewebe eingelagert sind, die nicht nur parallel laufen, sondern sich auch durchkreuzen; ein besonders breiter Bindegewebsstreifen liegt der Elastica interna auf.

Fall 4. Zwei Monate altes Kind, das infolge chronischer Ernährungstörungen und Anämie gestorben ist.

Die Öffnungen der Intercostalarterien liegen ziemlich regelmässig, nur findet sich in der Höhe des zweiten Paares unterhalb der Ductusnarbe ein vereinzeltes Lumen, an dem links vorbei ein weisslicher Streifen, von der Ductusnarbe breit beginnend, schräg auf die Interkostalarterien

zu verläuft. Auf dem mikroskopischen Schnitt zeigt sich an der entsprechenden Stelle der Intima eine bindegewebige dünne Auflagerung, die keine elastischen Fasern enthält. Einige hellere Stellen erscheinen im van Gieson-Schnitt rötlich gefärbt und müssen deshalb als dicke Bindegewebslamellen aufgefasst werden, in den darunterliegenden obersten Schichten der Media erscheint das elastische Gewebe etwas aufgelockert und aufgefasert. (Fig 3.)

Fall 5. Zwei Monate altes Kind, das an Ernährungsstörungen zugrunde gegangen ist. Bei der Sektion fand sich ausser einer Atrophie des Thymus nichts Besonderes.

Die Anlage der Interkostalarterien ist nicht ganz symmetrisch. Die Gefässwand ist an der in Betracht kommenden Stelle vollständig glatt und ohne Besonderheiten.



Fig. 3.
2 Monate altes Kind.

Ein unterhalb der Ductusnarbe angelegter Schnitt in der Höhe der ersten Intercostalarterien weist aber doch einen positiven Befund auf. Nämlich die Intima zeigt wie im vorigen Fall eine geringe bindegewebige Verdickung; nicht direkt unter dieser Stelle, sondern etwas mehr seitlich ist auch die Struktur der Media wesentlich verändert: die Gefässwand ist insgesamt nicht verdickt, aber in Form eines Kreissegments erscheint bei Elasticafärbung das Gewebe aufgelockert. Besonders die Grenze gegen die Media ist durch eine hellere Bogenlinie markiert, die bei der van Gieson-Färbung rot aussieht, wie auch alle anderen hellen Spalten zwischen den elastischen Fasern durch rotes Bindegewebe vollständig ausgefüllt sind.

Fall 6. Zweieinhalb Monate altes Kind, das an Colimeningitis gestorben ist. Ausser dem Gehirnbefund und einer Cystitis wurde bei der Sektion nichts Auffallendes gefunden.

Die Intercostalarterien entspringen regelmässig. Nur in der Höhe des dritten Paares unterhalb der Narbe des Ductus findet sich wieder eine kleine gesondert liegende Öffnung, von der ausgehend ein eben bemerkbarer weisslicher Streifen eine kurze Strecke senkrecht abwärts verläuft. Mikroskopisch ist eine geringe Vorbuchtung der Gefässwand zu sehen, die nach beiden Seiten allmählich in das sonst gleichmässige Niveau der übrigen Wand übergeht. Unter dieser Gegend liegen zwischen den spiraligen, elastischen Fasern einige ausgesparte, spaltförmige hellere Stellen, an denen die Muskulatur fehlt. In den van Gieson-Schnitten sind die Stellen durch rötliches Bindegewebe ausgefüllt. Die Veränderungen gehen nur an der Stelle der äusserlich sichtbaren Vorbuchtung etwas tiefer in die Media hinein, erstrecken sich aber mehr



Fig. 4.
3 Monate altes Kind.

oberflächlich liegend noch weit nach beiden Seiten hin. Die Intima geht unverändert darüber hinweg.

Fall 7. Aorta eines dreimonatlichen Kindes. Der Fall hat zu diesen Untersuchungen den Anlass gegeben, er ist von Herrn Professor Schridde in der Naturforschenden Gesellschaft näher geschildert worden, wie in der Einleitung angegeben ist. (Fig. 4.)

Fall 8. Dreimonatliches Kind, das an Ernährungsstörungen, Krämpfen, Herzschwäche gestorben ist. Bei der Sektion wurden gefunden: Lungenödem, Verfettung der Leber und Nieren, Sklerose der Nebennieren, Ödem des Gehirns und Thymusatrophie.

Die Lumina der Intercostalarterien sind ungleich gross, entspringen unregelmässig. An die Ductusnarbe sich anschliessend, läuft ein 2 cm langer 1 mm breiter weisslicher Streifen parallel der Längsrichtung des Gefässes nach abwärts.

Der Schnitt ist in der Höhe des dritten Arterienpaares angelegt. Hier zeigt sich nun bei schwacher Vergrösserung an der Innenwand eine sichelförmige, helle Einlagerung, die an der stärksten Stelle der halben Dicke der Gefässwand gleichkommt. Bei stärkerer Vergrösserung (Fig. 5) bemerkt man, dass sich zwischen Intima und Media, allmählich stärker werdend, ein helleres Gewebe einschiebt, in dem die typischen, elastischen Spiralfasern fehlen. Die Grenze gegen die Media ist nicht besonders scharf, da sich das elastische Gewebe in den benachbarten Teil hinein auffasert. An der Grenze finden sich wieder einige spaltförmige Lücken im Gewebe, die sich bei van Gieson-Färbung als besonders dicke Bindegewebsfasern herausstellen; ebenso ist die ganze Auflagerung



Fig. 5.
3 Monate altes Kind.

rötlich gefärbt, enthält zahlreiche Kerne und ist demnach als ein feines Geflecht von dünnen Bindegewebsfasern aufzufassen.

Fall 9. Ein viermonatliches Kind, infolge von Ernährungsstörungen gestorben. Bei der Sektion wird ein Hämatom an der Mitralklappe gefunden, eine eitrige Bronchitis und Thymusatrophie.

Die Lage der Intercostalarterien ist unregelmässig. Zwei gesondert liegende kleine Öffnungen finden sich rechts unterhalb der Ductusnarbe. An die Narbe sich direkt anschliessend läuft wieder der bekannte weissliche Streifen, etwa 1 mm breit, senkrecht nach unten auf eins der isoliert liegenden Lumina zu. Das mikroskopische Bild des Querschnitts ist in Figur 6 wiedergegeben. Wir sehen der Innenwand des Gefässes ein Gewebe von anderem Aufbau angelagert als ihn die normale Wand zeigt. Die einige Einbuchtungen aufweisende Oberfläche ist von der Intima überzogen. Gegen die Media ist sie wieder durch

helle Gewebsstellen bogenförmig ziemlich scharf abgegrenzt. Aus dem van Gieson-Schnitt ergibt sich, dass in das lockere elastische Geflecht spärliche Muskelfasern, aber reichliches Bindegewebe eingelagert ist.

Fall 10. Sechs Monate altes Kind.

Sektionsbefund: Pneumonie, Pleuritis, eitrige Streptococcenmeningitis.

Innenfläche der Aorta: Die 3 obersten rechten Arterienöffnungen scheinen nach links verschoben. Wo sie liegen müssten, verläuft ein deutlich bemerkbarer, weisslicher, verdickter Streifen nach abwärts, der am Rande des vierten Lumens endet. Rechts vom vierten Lumen unter der Ductusnarbe liegt eine versprengte Öffnung. Auf dem Querschnitt sehen wir mit schwacher Vergrösserung ähnlich den vorhergehenden



Fig. 6.
4 Monate altes Kind.

Fällen eine etwas mehr durchscheinende Verdickung der Wand angelagert, in noch grösserer Ausdehnung als im letztbeschriebenen Fall. Von elastischem Gewebe finden sich bei stärkerer Vergrösserung nur wenige, schwache und kurze Fasern, so dass ein ähnliches Bild entsteht wie in Figur 5 dargestellt ist.

Fall 11. Elf Monate altes Kind.

Klinische Diagnose: Autointoxikation, Nephritis. Ausserdem wird bei der Sektion gefunden: eine Bronchopneumonie der rechten Lunge, Emphysem beider Lungen, Atrophie der Nebennieren und des lymphatischen Apparats.

Die Arterienlumina an der Innenwand der Aorta liegen sehr unregelmässig, eine Anordnung in 2 Reihen ist kaum mehr zu erkennen. Es findet sich wieder eine vereinzelte Öffnung dicht unter der Narbe des Ductus Botalli. Hier mit breiter Basis beginnend zieht keilförmig eine weissliche Verdickung nach abwärts. Auf dem Querschnitt erstreckt

sich der aufgelagerte Teil entsprechend der makroskopisch auffallenden Breite über die ganze Ausdehnung des etwa 1 cm langen Schnitts. Elastisches Gewebe ist so gut wie gar nicht vorhanden. Parallele Bindegewebszüge finden sich an der Grenze gegen die Media und dicht unter der Oberfläche. Dazwischen liegen schräg verlaufende, kürzere Bindegewebsfasern.

Fall 12. Elfjähriges Mädchen.

Diagnose: Chloroformtod bei Status thymolymphaticus.

Aorta: Links neben der Ductusnarbe liegt eine kleine Arterienöffnung. Zwischen erstem und zweitem Paar der Intercostalarterien liegt rechts eine Öffnung. Die ihr entsprechende auf der linken Seite fehlt. Dagegen findet sich in der Höhe des dritten Paares unterhalb der



Fig. 7.
11 jähriges Mädchen.

Ductusnarbe wieder eine isolierte Öffnung, in deren Gegend ein 1 mm breiter Streifen endet, der in der Höhe des ersten Paares beginnt. Das mikroskopische Bild zeigt Figur 7. Wir sehen eine mässige Verdickung der Intima, die sich über $^3/_4$ des 1 cm langen Schnitts erstreckt.

In den darunterliegenden, oberflächlichen Schichten der Media stellen wir bald längere, bald kürzere helle Stellen im Gewebe, ungefähr in einer Linie angeordnet, fest. Das sind dicke Bindegewebsfasern, die teils im Schräg-, teils im Längsschnitt getroffen sind.

Fall 13. Fünfzehnjähriger Knabe, der nach einer Kropfoperation gestorben ist. Bei der Sektion wird eine Herzhypertrophie gefunden, Bronchopneumonie eines Unterlappens und Status thymolymphaticus.

Bei Betrachtung der Innenwand der Aorta fällt auf, dass drei Intercostalarterien auf der linken Seite nur eine grosse rechts gegenüber liegt, in deren Höhe genau unter der Mitte der Ductusnarbe eine kleine isolierte Öffnung liegt. Gleich unter der Narbe beginnend, findet sich eine unregelmässige, weissliche Verdickung, die mit zwei Zipfeln auf die beiden zuletzt erwähnten Arterienlumina zuläuft. Auf dem mikroskopischen Querschnitt durch den stärksten Teil der Verdickung zeigt die Media eine mässige Vorwölbung ins Lumen hinein, über die die Intima unverändert hinwegläuft. Unter dieser Stelle sind in die Wand einzelne Bindegewebsfasern eingestreut, die in der inneren Hälfte der Wand etwas dichter liegen, sonst aber keine bestimmte Anordnung oder scharfe Begrenzung aufweisen, sondern sich allmählich nach beiden Seiten hin verlieren.

Fall 14. Mann von 26 Jahren. Suicid. Sektionsbefund Thymushypertrophie, Leptomeningitis chronica diffusa, auffällige Schmal-



Fig. 8.
26 jähriger Mann.

heit der Hirnwindungen, geringer Hydrocephalus externus, Hyperämie des Gehirns, Asymmetrie des Schädeldachs.

An der aufgeschnittenen Aorta bemerkt man zwischen den Intercostalarterien bereits Anfänge von Atherosklerose: die Intima ist hier etwas rauh und gelblich verfärbt, aber nicht merklich verdickt. Was die Ursprünge der Intercostalarterien anbelangt, so zeigen sie eine bemerkenswerte Abweichung: Es finden sich nämlich rechts von den gewöhnlichen, einigermassen symmetrischen Öffnungen nicht weniger als

sechs kleinere, von denen vier genau in einer Reihe untereinander liegen, unter der Mitte der Ductusnarbe beginnend, bis zur Höhe des vierten Paares herabreichend. Dicht an der rechten Seite dieser akzessorischen Lumina verläuft ein weisslicher, verdickter Streifen, der oben in 2 mm Breite sich an die Ductusnarbe anschliesst und unten 1 mm breit in der Höhe des dritten Paares aufhört.

Der durch die Mittte des Streifens angelegte Querschnitt ist in Figur 8 zur Hälfte abgebildet. Er stellt eins der auffallendsten Bilder dar, das ich bei diesen Untersuchungen gefunden habe, abgesehen von dem in der Einleitung geschilderten Fall von Schridde. Nur in der Mitte des Schnitts ist die Gefässwand, bei schwacher Vergrösserung betrachtet, etwas ins Lumen hinein vorgebuchtet, darunter zeigt sich der Aufbau der Media fast der halben Dicke ihrer Wand entsprechend auffallend verändert. Dies andersartige Gewebe wird nach den Seiten zu immer schmäler, hört aber erst an den Enden des 12 mm langen Schnitts ganz auf. Die Intima darüber ist etwas verdickt, eine atheromatöse Verfettung ist auch bei Sudanfärbung nicht bemerkbar. Das erwähnte Gewebe selbst zeigt nun in bekannter Weise Bindegewebsfasern von beträchtlicher Dicke eingelagert. Die elastischen Fasern scheinen zur Seite gedrängt und sind ziemlich kurz. Die Muskelfasern durchflechten in verschiedenen Richtungen das Gewebe, das durch diese unregelmässige Anordnung seiner Elemente dichter und dunkler erscheint als die unveränderte Gefässwand.

Die nun noch folgenden Fälle enthalten in bald stärkerem, bald schwächerem Masse alle dieselben, bereits wiederholt geschilderten Veränderungen. Im Prinzip ist nichts Neues daran zu sehen. Stets finden sich Bindegewebsfasern in jedesmal verschiedener Anordnung an derselben Stelle der Aortenwand.

Wenn wir nun die vorstehenden Beobachtungen zusammenfassend überblicken wollen, so können wir folgendes feststellen:

Unter den beschriebenen 14 Fällen ist zweimal (beim 1. und 5.) makroskopisch an der Aorteninnenwand nichts zu bemerken, was auf einen veränderten Aufbau der Wand hinwiese. Bei denselben Fällen ist keine Abgangsöffnung eines Seitenastes zu sehen, die ganz ausserhalb der Reihe der Intercostalarterien liegt.

In allen übrigen Fällen sind ein oder mehrere versprengte Lumina zu bemerken, die unterhalb der Narbe des Ductus

und rechts von den Intercostalarterien liegen, sonst jedoch keine bestimmte, immer wiederkehrende Anordnung erkennen lassen. Auffallend ist aber die Lage des weisslichen Streifens zu diesen Lumina. In 7 Fällen (bei 6, 8, 9, 10, 11, 12, 13) endet der Streifen gerade am Rande eines gesondert liegenden Lumens, bei den übrigen läuft er dicht am Rande einer Abgangsöffnung vorbei.

Wir müssen wohl daraus schliessen, dass irgend eine Beziehung zwischen der Entstehung des bekannten Streifens und den unregelmässig abgehenden Intercostalarterien vorhanden ist.

Welche Vermutung da am nächsten liegt, wird sich später zeigen. Erst wollen wir den mikroskopischen Befund kurz überblicken. Er ist je nach dem Alter des Individuums etwas verschieden.

Bei den fetalen Aorten (Fall 1 und 2) tritt vor allem eine Verdickung der Intima hervor, ohne dass Bestandteile, die der normalen Wand fremd sind, zu bemerken wären. In den ersten Tagen und Monaten des extrauterinen Lebens zeigen sich mehr und mehr Bindegewebseinlagerungen, zuerst nur in der Intima (Fall 3 und 4). Im weiter fortgeschrittenen Alter weisen auch die anliegenden Schichten der Media Bindegewebe auf, und in den 3 letztbeschriebenen Fällen ist die Veränderung der Media das auffallendste.

Das Bild wechselt zwar etwas: In Fall 13 ist der Bindegewebe enthaltende Bezirk der Wand nicht scharf abgegrenzt gegen die umgebende Media, im letzten Fall sehen wir wieder eine deutlich umschriebene Einlagerung von starken Bindegewebsfasern. Die Anordnung jedoch ist wohl nicht so wichtig wie die Tatsache, dass sich stets Bindegewebe an derselben Stelle der Gefässwand findet.

Welche Erklärung haben wir nun für die bisherigen Beobachtungen?

Es ist wohl kaum eine andere Annahme möglich, als dass es sich um eine Narbenbildung in der Wand der Aorta handelt.

Als ein sehr gutes Beispiel für diesen Vorgang kann uns eine andere Narbenbildung dienen, nämlich die an der früheren Einmündungsstelle des Ductus Botalli. Wie bekannt, verbindet dies Gefäss beim Fetus die Arteria pulmonalis mit dem Aortenbogen, während beim Kinde das Blut, das vorher durch den Ductus Botalli strömte, den Lungenkreislauf durchmacht. Infolge der ersten Atemzüge tritt die so durchgreifende plötzliche Änderung des gesamten Kreislaufs ein. Wir müssen annehmen, dass der Ductus infolge plötzlicher Blutdrucksenkung in der Arteria pulmonalis kollabiert und auch so bleibt. Langsam kommt es dann durch Intimawucherung zur vollständigen Obliteration. Beim Erwachsenen haben wir später an Stelle des Gefässes einen bindegewebigen Strang, dessen Ansatzstelle auch an der Aorteninnenfläche als die bekannte Narbe stets deutlich sichtbar ist.

Könnte nun nicht die zweite Narbe der Aortenwand, von der diese Arbeit handelt, eine ähnliche Entstehung haben? D. h. kommt die Narbe vielleicht durch Obliteration eines in früher, embryonaler Zeit hier einmündenden Gefässes zustande?

Tatsächlich erklärt wohl diese von Schridde gemachte Annahme alle Beobachtungen am besten.

Der Verschluss eines grossen Astes lässt es auch denkbar erscheinen, dass dadurch die regelmässige Anlage der obersten, benachbarten Intercostalarterien häufig Störungen erleidet.

Ebenso wird das mikroskopische Bild klar: Der Befund an den jüngsten Aorten ist wohl als der letzte Rest der gewucherten Intima des einmündenden Gefässes zu deuten. Mit zunehmendem Alter, wo in der Gefässwand Bindegewebsfasern zahlreicher auftreten, nimmt die Obliterationsstelle immer mehr

das Aussehen einer typischen Narbe an mit dem Hauptmerkmal der Bindegewebsfasern.

Was für ein Gefäss kommt nun wohl in Frage, auf dessen Obliteration die Narbe zurückzuführen ist?

Schridde spricht die Vermutung aus, dass es die rechte Aorta ist, die sich ja auf einer frühen Stufe der embryonalen Entwickelung mit der linken, bei den Säugetieren allein persistierenden zu einem gemeinsamen Stamm vereinigt.

Wenn diese Vermutung zutrifft, so haben wir hier einen Hinweis auf einen in der Phylogenese sehr weit zurückliegenden Zustand vor uns, wo noch eine symmetrische Anlage des Gefässsystems besteht, ein Befund, wie ihn jetzt noch die Fische aufweisen.

Weitere embryologische Untersuchungen müssen nun ergeben, ob tatsächlich die Narbe der Vereinigungsstelle der rechten und linken Aorta entspricht.

Die stets nachzuweisende Narbe an allen normalen Aorten ist nun auch von Interesse für die pathologische Anatomie, besonders die Kombination mit der häufigsten Gefässerkrankung, der Atherosclerose. Ihre Kenntnis ist natürlich auch für die normale Anatomie wegen der Beurteilung der vorliegenden Frage von Wichtigkeit.

Einige solche Fälle will ich noch kurz beschreiben.

Fall 15. 25jähriger Mann. Sektionsprotokoll: Fraktur der Vertebra dorsalis VIII, Compressionsmyelitis, Atherosclerose des Herzens und der Gefässe, frische Thrombose der Vena iliaca beiderseits. Bronchopneumonien besonders der linken Lunge, eitrige Pyelonephritis, perirenaler Abscess.

Die Intercostalarterien entspringen auffallend regelmässig. Die Wand ist an einigen Stellen atherosclerotisch verdickt, besonders die Ductusnarbe, und unterhalb daran sich anschliessend eine Partie rechts

von den Arterienlumina ist in eine zusammenhängende, beetförmig-erhabene, reinweisse Masse von unregelmässiger Begrenzung verwandelt, die unterhalb des zweiten Arterienpaares scharf abschneidet.

Auf dem mikroskopischen Bild weist die Media die typische Narbe auf, umgeben von Atherosclerose: Bei Sudanfärbung diffus rötlich erscheinende Stellen in den an die Media angrenzenden Schichten der Intima.

Fall 16. 41jährige Frau, die an einem inoperablen Carcinom gestorben ist und Lungenmetastasen aufwies.

Die Gefässwand zeigt nur zwischen den Abgangsstellen der Intercostalarterien Zeichen von Atherosclerose. Sie sieht hier rauh und gelblich aus, während in der Umgebung des an gewöhnlicher Stelle verlaufenden Streifens mit blossem Auge keine pathologischen Veränderungen zu bemerken sind. Eine gesondert liegende Öffnung findet sich wieder dort, wo der senkrecht nach abwärts sich erstreckende Streifen in die sonst glatte Gefässwand sich verliert.

Auch hier haben wir auf dem mikroskopischen Schnitt erkennbar die deutlich ausgeprägte Narbe in der Media. Die Atherosclerose findet sich besonders am Rand der Narbe: Von beiden Seiten her schiebt sich ein roter Streifen zwischen Media und Intima ein.

Noch zwei weitere Fälle, eine 25jährige Frau, die an Carcinommetastasen und allgemeinem Marasmus gestorben ist und ein 61jähriger Mann, der durch eine Spontanruptur des Dünndarms in einer eingeklemmten Hernie ad exitum gekommen ist, weisen ähnliche Bilder wie die vorausgegangenen auf.

Nirgends fehlt die Atherosclerose in unmittelbarer Nachbarschaft der Narbe, wo diese Veränderung überhaupt an anderen Stellen der Wand erkennbar ist. Dass es sich hier nur um einen rein zufälligen Befund handelt, ist wohl nicht anzunehmen, besonders, da man den Zusammenhang zwischen Narbenbildung und Atherosclerose sehr gut verstehen kann, wenn man die Erklärung von Marchand und Aschoff für die Entstehung der Atherosclerose zugrunde legt: diese Gefässerkrankung ist eine natürliche Folge stärkerer Inanspruchnahme der Elastizität der Gefässe, eine Abnutzungserscheinung.

An einer Stelle der Gefässwand, wo infolge eingelagerten starren Bindegewebes eine geringere Elastizität besteht, müssen die elastischen Fasern in unmittelbarer Nachbarschaft der Narbe bei jeder Pulswelle besonders stark in Anspruch genommen

werden, daher gerade hier die besonders frühe Abnutzung, als deutlich sichtbarer Ausdruck dafür die Atherosclerose in der Umgebung der Narbe.

So erhalten wir einen neuen Grund für die Bevorzugung der Concavität des Aortenbogens durch die Atherosclerose, die nach Schmaus durch den stärkeren Anprall des Blutes zu erklären ist.

Ebensoviel Bedeutung kommt wohl der Narbenbildung an zwei nebeneinanderliegenden Stellen zu: Der Narbe des Ductus Botalli, die ja als Prädilektionsstelle bekannt ist, und diese zweite physiologische Narbe, auf deren Wichtigkeit für die Atherosclerose Schridde hingewiesen hat.

Zum Schluss erfülle ich die angenehme Pflicht, Herrn Professor Dr. Schridde sowie Herrn Geheimen Hofrat Professor Dr. Aschoff für die freundliche Unterstützung bei der Anfertigung der Arbeit meinen verbindlichsten Dank auszusprechen.

Lebenslauf.

Ich, Hans Kroemer, bin am 10. Mai 1886 zu Neustadt, Westpreussen, geboren, als Sohn des Dr. Kroemer, Direktor der Provinzial-Irrenanstalt Neustadt, besuchte das Königliche Humanistische Gymnasium zu Preuss. Stargard, bestand dort Ostern 1907 das Abiturientenexamen.

Dann widmete ich mich dem Studium der Medizin an der Universität Kiel, wo ich das Physikum am Ende des V. Semesters bestand. Die klinischen Semester verbrachte ich in Freiburg i. B., bestand dort das Staatsexamen Ende Mai 1912.

8 Monate war ich darauf an der Chirurgischen Abteilung des Luisenhospitals in Aachen unter Professor Marwedel als Praktikant tätig, seitdem an der Medizinischen Klinik des Städtischen Krankenhauses in Frankfurt a. M.